(Aus dem Knappschafts-Krankenhaus Essen-Steele. — Vorstand: Prof. Dr. Parrisius.)

Über sexuelle Frühreife.

Von

Wilh. Wirth.[1]

Mit 9 Textabbildungen.

(*Eingegangen am 9. April 1930.*)

Es ist eine bekannte Tatsache, daß die innersekretorischen Drüsen in einem innigen Zusammenhang stehen und daß Schädigung einer einzelnen Drüse auch stets eine Störung der endokrinen Formel mit sich bringt; denn die endokrinen Drüsen bilden ein unendlich feines sinnvolles System, den endokrinen Ring, einer Symphonie vergleichbar, wo schon jeder einzelne Mißklang die Harmonie des Ganzen stört. So wissen wir, daß es z. B. Erkrankungen der Hypophyse gibt, die mit einer Störung in der Entwicklung des Genitale einhergehen. Tritt die Schädigung vor der Pubertät auf, so bleibt die ganze Genitalentwicklung auf kindlicher Stufe stehen, tritt sie erst nach der Pubertät in Erscheinung, so ruft sie das vorzeitige Erlöschen der Libido hervor, wenn auch die anatomische Entwicklung dem Alter entsprechend sein dürfte. Die zweite Drüse, der auf die Entwicklung der Sexualsphäre weitgehenden Einfluß zugeschrieben wird, ist die Zirbeldrüse. Ihre Erkrankung in Form von Tumoren kann zu einer vorzeitigen Entwicklung des Genitale führen. Eine sexuelle Frühreife kann ferner hervorgerufen werden durch Tumoren der Nebennieren und der Keimdrüsen selbst. Uns interessieren in dieser Arbeit jedoch in erster Linie die Beziehungen zwischen Zirbeldrüse und Genitale.

Marburg war der erste, der auf den Zusammenhang zwischen Zirbeldrüse und genitale Entwicklung hinwies, und zwar ging er von der Entwicklungsgeschichte des Corpus pineale aus. Die Glandula pinealis entwickelt sich aus einer Ausstülpung am Dache des dritten Hirnventrikels. Hier steht eine handschuhfingerförmige Ausstülpung, der Processus pinealis, welcher sich später zu einer soliden Drüsenmasse umbildet. Diese Ausstülpung des Daches ist bei allen Wirbeltieren vorhanden, mit Ausnahme des Amphioxus. Beim menschlichen Neugeborenen ist die Drüse aus regelmäßigen großen Läppchen zusammengesetzt. Die einzelnen Läppchen bestehen aus fast gleichen Zellen, die polygonal gestellt sind. Die Involution, welche die Zirbeldrüse durchmacht, beginnt nach einigen Autoren schon im 7. Lebensjahr (Biedel), nach anderen erst mit dem Eintritt der Pubertät. Die Involution äußert sich in Vermehrung des Bindegewebes und in Verminderung des Zellreichtums, es kommt zu Degenerationsprozessen. Es bilden sich Kalkkonkremente (Hirnsand), sehr häufig entstehen auch Zirbel-

[1] Dr. Wirth ist leider während der Drucklegung dieser Arbeit einem Autounfall zum Opfer gefallen.

cysten. Gelegen ist die Zirbeldrüse über der durch die vorderen Vierhügeln begrenzten Furche am Dache des dritten Ventrikels; die sog. Zirbelstiele setzen sich als Lamina superior fort zum Plexus chorioideus bzw. der Tela chorioidea des 3. Ventrikels. Die Lamina inferior geht in die Commissura posterior über. Außen ist die Zirbekdrüse von der Leptomeninx überzogen, während ihre vordere obere Fläche von Ependymepithel bedeckt ist. Über die Physiologie der Glandula pinealis haben uns erst Untersuchungen der letzten 20 Jahre einige Klarheit gebracht. Ursprünglich sah man in der Zirbeldrüse den Sitz der Seelentätigkeit. Die späte Erkenntnis der Funktion der Glandula pinealis ist darauf zurückzuführen, daß bei ihrer schwer zugänglichen Lage an der Decke des 3. Ventrikels tierexperimentelle Versuche sich äußerst schwer gestalteten. Auch heute noch gehen die Ansichten der Autoren über die Funktion der Glandula pinealis stark auseinander. So sehen z. B. Walter, Kollmer, Löwy die Drüse als Regulator der Liquorverteilung an. Krabbe erklärt die Epiphyse als perceptives Organ für die Liquorzirkulation und Liquorbildung. Vor allen die Lagebeziehung der Glandula pinealis zur Tela chorioidea und zum Plexus ließen die erwähnten Forscher zu ihrer Ansicht kommen. Walter spricht der Zirbeldrüse jede innersekretorische Tätigkeit ab. Marburg vermutet übrigens auch einen Einfluß des Organes auf das Vasomotorensystem, so daß ihr unter Umständen die Wärmeregulation zuzuschreiben wäre. Die Forschungsergebnisse, die auf eine inkretorische Fähigkeit hinweisen, stützen sich zum Teil auf tierexperimentelle Untersuchungen, zum Teil auf klinische Beobachtungen und Sektionsbefunde. Wie schon gesagt, stoßen bei dem Sitz der Zirbeldrüse die tierexperimentellen Versuche, die auf eine Außerfunktionssetzung der Zirbel hinzielen, wegen der sehr hohen Mortalität auf große Schwierigkeiten. Ergebnisse, die auf eine inkretorische Tätigkeit schließen lassen, fanden Sarteschi, Foa und Clemente. Sarteschi fand eine überstürzte Entwicklung der Testes und das Entstehen von Adipositas bei Hunden und Kaninchen, denen er die Glandula pinealis exstirpiert hatte. Auch Foa stellte eine raschere Entwicklung der Sexualorgane bei epiphyseopriven Hähnen fest. Zu denselben Resultaten kommen Izawa und Clemente. Diesen positiven Ergebnissen stehen allerdings auch eine Anzahl völlig negativer Experimente gegenüber (Christea, Urechta).

Uns interessieren in dieser Arbeit vor allem die bei Menschen gemachten Beobachtungen, die zu einer sexuellen Frühreife geführt haben nach vorausgegangenen Krankheitsprozessen, die mit Sicherheit in die Glandula pinealis lokalisiert werden können. Es kommen hier in erster Linie Geschwülste, dann aber auch akut entzündliche Prozesse in Frage, die zu einer Zerstörung oder vorzeitigen Umwandlung des Gewebes geführt haben. Fast sämtliche Geschwulstarten kommen vor, wobei jedoch die Teratome auffallend häufig beteiligt sind. Sie machen ungefähr 25% der beschriebenen Fälle aus. Unter den entzündlichen Erkrankungen kommen wohl in erster Linie encephalitische Prozesse in Frage. Akute Entzündungen nicht eiterigen Charakters sind bis jetzt in der Glandula pinealis nicht beschrieben worden. Von den spezifischen Entzündungen werden neben Miliartuberkeln im Coronarium bei generalisierter Tuberkulose auch syphilitische gummöse Veränderungen in der einschlägigen Literatur erwähnt. Frühreife entzündlicher Genese wurde bis heute nur in einem Falle beschrieben (ohne Sektionsbefund!), und zwar im Anschluß an eine Encephalitis epidemica. Dieser

Fall wurde 1922 von Stern veröffentlicht. Verständlich wird die Wirkung encephalitischer Prozesse auf die Glandula pinealis durch ihre Lokalisation. Die Encephalitis bevorzugt Partien, die nach außen an die Umgebung der Cisterna basalis und Fissura transversa und nach innen an die Umgebung der basalen Abschnitte des 3. Ventrikels des Aquädukts und der Rautengrube grenzen. In der Umgebung der Rautengrube sind die Haube der Brücke und der Medulla oblongata beteiligt. Wenn auch nicht immer, so greift nach den Beobachtungen doch häufig genug der Entzündungsprozeß das Höhlengrau des 3. Ventrikels an und kann auch gelegentlich bis zur Infundibulargegend reichen. Hiermit ist die Möglichkeit eines Übergreifens auf die Glandula pinealis gegeben.

Störungen der Genitalfunktion sind bei encephalitischen Prozessen schon oft beschrieben worden, aber fast immer im Sinne einer Hypofunktion. Und zwar handelte es sich um Genitalstörungen, die meist kombiniert waren mit Stoffwechselstörungen im Sinne einer Dystrophia adiposogenitalis. Fälle dieser Art sind von Stiefler, Fendel, Grünewald, Runge und Bychowski mitgeteilt worden. Da bei encephalitischen Prozessen im akuten Stadium oft genug das Höhlengrau des 3. Ventrikels mit ergriffen wird, so bestehen gar keine Bedenken gegen die Annahme, daß gelegentlich auch die Hypophyse mit ergiffen werden kann oder durch einen Hydrocephalus internus ein Druck auf dieses Organ ausgeübt werden kann. Wir hätten es dann mit dem Symptomenkomplex der hypophysären Fettsucht zu tun. Sehr selten sind bei epidemischer Encephalitis Steigerungen der Genitalfunktion beschrieben worden. Pilcs erwähnt einen Fall, bei dem er eine mächtige Steigerung der Libido bei einer akuten Encephalitis beobachtete, die von ihm auf eine spinale Reizung zurückgeführt wird. Ganz anders zu bewerten ist jedoch der von Stern veröffentlichte Fall. Stern beschreibt einen $12^1/_2$jährigen Jungen, der Ostern 1920 nach einer fieberhaften Grippe eine typische Encephalitis epidemica durchmachte. Bei der ersten klinischen Beobachtung im Jahre 1921 wurde folgender Befund erhoben:

Auffallend infantil entwickeltes Kind, Größe 1,34 cm, Gewicht 29 kg. Die Stimme ist auffallend hoch und etwas verwaschen. Es besteht Amyostase der Kopf- und Nackenmuskulatur und der Muskulatur des linken Armes. Die Fettverteilung ist eine normale. Der Schädel ist diffus druckempfindlich. Es bestehen myorhythmische Zuckungen der rechten Unterlippenmuskulatur und ganz leichte rhythmisch-klonische Zuckungen im linken Platysma. Es besteht deutliche Hypertonie des linken Armes und des linken Beines. Lähmungserscheinungen und Sensibilitätsstörungen sind nicht nachweisbar. Der Liquor ist unverändert. Es bestehen keine Reflexstörungen. Psychisch ist der Junge auffallend attent und von guter Intelligenz. Nach kurzer Beobachtung wurde der Junge entlassen. Ende 1921, nachdem der Junge nach kurzer Beobachtung entlassen werden mußte, erfolgte wiederum Aufnahme. Objektiv bestand keine wesentliche Änderung im Befund. Psychisch ist der Kranke auffallend neugierig und von dranghafter Unruhe. Wieder wird Patient entlassen. Im Winter 1922 fällt der Mutter auf, daß die Genitalien plötzlich so groß geworden sind. Innerhalb kurzer Zeit treten Schnurrbart und Körperbehaarung auf. Der Junge beginnt zu onanieren, bekommt Erektionen und Pollutionen. Die Stimme ist jetzt tief wie bei einem Erwachsenen. Objektiv besteht deutlicher Anflug von Schnurrbart und Achselbehaarung. Besonders stark sind die Pubes und Genitalien entwickelt. Der Penis ist 10 cm lang. Die Testikel sind beiderseits walnußgroß. Durch Zufall gelingt der Nachweis von Spermien. Sexuelle Annäherungsversuche gegenüber dem anderen Geschlecht wurden nicht beobachtet.

Nach der Entwicklung des Krankheitsprozesses und der Symptomatologie haben wir es zweifellos mit einer epidemischen Encephalitis zu tun. Das Syndrom,

das vor allem unsere Aufmerksamkeit erweckt, betrifft den Genitalapparat. Man wird wohl in diesem Zusammenhang zu dem Schluß kommen müssen, daß ein Zusammenhang der genitalen Erscheinung mit den encephalitischen Prozessen besteht, schon aus dem Grunde, weil die sexuelle Frühreife im Verlaufe einer Encephalitis so überaus rasch vor sich gegangen ist. Eine primäre Keimdrüsengeschwulst konnte ausgeschlossen werden. Auch eine epinephrogene Frühreife ist unwahrscheinlich im Zusammenhang mit der Encephalitis, da bei jener stets Hyperplasien der Nebenniere angetroffen werden und weibliche Individuen überwiegend beteiligt sind. Dies ist der einzige uns bekanntgewordene Fall von sexueller Frühreife auf entzündlicher Basis. Häufiger sind jedoch die nach tumorösen Veränderungen beobachteten Fälle von vorzeitiger Geschlechtsentwicklung. Während die histologischen Befunde bei Zirbeltumoren nichts Besonderes bieten — auffallend ist nur, daß ein Viertel der beobachteten Geschwülste Teratome waren — ist das gleichzeitige Auftreten der genitalen Frühreife höchst eigentümlich. Nach Berblinger sind in der gesamten in- und ausländischen Literatur bisher 170 Fälle von Zirbeltumoren beschrieben worden. Zirbeltumoren mit gleichzeitig bestehender sexueller Frühreife sind uns bisher 13 Fälle bekannt. Den ersten Fall beschrieb 1896 Gutzeit. Es handelt sich um einen $7^3/_4$jährigen Knaben, der unter Hirndrucksymptomen erkrankte. Klinisch waren die stark entwickelten Genitalien auffallend. Die Sektion ergab ein Zirbelteratom. 1899 veröffentlichten Oestreich und Slawyk einen Fall von Psammo-Sarkomacysticum glandulae pinealis. Es handelte sich um einen 4jährigen Knaben mit deutlicher Schambehaarung. Der Penis war 10 cm lang, die Testes taubeneigroß. Dann folgt der Fall Ogle, wobei es sich um einen 6jährigen Jungen handelte, dessen Genitale wie bei einem 18jährigen entwickelt war. Die Sektion ergab ein Zirbelsarkom. 1909 beschrieb Frankel-Hochwart einen Fall von Zirbelteratom. Der $5^1/_2$jährige Knabe zeigte neben einer rein somatischen Genitalüberentwicklung auch eine auffallend geistige Frühreife. Interessant ist der 1910 von Raymond und Claude veröffentlichte Fall. Es handelte sich um einen 10jährigen Knaben, der unter Hirndrucksymptomen erkrankte und später erblindete. Seine Größe betrug 138 cm, Gewicht 39 kg. Es bestand starke Bart- und Schambehaarung. Der Penis und Hoden waren klein, eine Tatsache, die Falta im Verein mit der Adipositas an eine von der Hypophyse ausgehende Erkrankung denken ließ. Die Sektion ergab ein in die Umgebung infiltrierendes Zirbelgliom. Bailey und Jelliffe erwähnen einen jungen 12jährigen Knaben, bei dem Stimmbruch und Haarwuchs am Kinn vorhanden war. Die Sektion ergab ein Zirbelteratom.

Goldzieher beschreibt einen 16jährigen Knaben mit starker Körperbehaarung und auffallend großen Genitalien. Nach dem Sektionsbefund lag ein Zirbeldrüsensarkom vor. Der von Takeya 1913 veröffentlichte Fall betraf einen $16^3/_4$jährigen Jüngling, der unter Hirndrucksymptomen plötzlich erkrankte. Auffallend war die starke Behaarung des Gesichtes, der Genitalien und der Achselhöhlen. Die Sektion ergab ein Zirbelteratom. Hijmans, van den Bergh und van Hasselt beschreiben einen 8jährigen Knaben, der auffallend große Genitalien, Behaarung und eine tiefe männliche Stimme hatte. Die Sektion ergab ein Teratom der Zirbeldrüse. Odermatt erwähnt einen 5jährigen Knaben, der in diesem

Alter schon Erektionen und Schamhaare hatte. Mit 10 Jahren erkrankte der Knabe unter Hirnsymptomen und kam zum Exitus. Die Sektion ergab ein Zirbelteratom. 1920 beschreibt Böhm einen $9^1/_4$jährigen Knaben. Derselbe erkrankte plötzlich an Müdigkeit, Kopfschmerzen und Gedächtnisschwäche. Bei der Aufnahme in das Krankenhaus war die Stimme mutiert, die Genitalien waren groß, Schambehaarung war vorhanden. Der Knabe ermüdete leicht bei Fragen. Dachte schwer und lange. Kerning positiv. Die Patellarreflexe fehlten. Die Bauchdeckenreflexe waren lebhaft. Babinski negativ. Fußklonus war vorhanden. Die Lumbalpunktion ergab 36 ccm, helle klare Flüssigkeit, der Druck war stark erhöht. Am Augenhintergrund fand sich starke Schlängelung der Venen und Verwaschensein des medialen Papillenrandes.

Auf Grund der Hirndruck- und Herdsymptome, ferner wegen der vorzeitigen körperlichen Entwicklung wurde bereits intra vitam die Diagnose Tumor glandulae pinealis gestellt. Die Sektion bestätigte diese Annahme, es fand sich ein Zirbelteratom. 1922 publizierte Johan einen Fall von Hypergenitalismus. Es handelte sich um einen 7jährigen Knaben, der plötzlich an Krämpfen erkrankte. Innerhalb kurzer Zeit vollzog sich eine überstürzte Genitalentwicklung. Es traten Scham- und Bartbehaarung auf, die Größe betrug 129 cm, das Gewicht 27,8 kg. Die Sektion ergab eine Zirbelgeschwulst, die Johan von den Zellen der Glandula pinealis ableitete. In den Testes wurden vollentwickelte Spermien gefunden. Von besonderem Interesse ist der von Schmalz 1925 beschriebene Fall von Hirntumor und Pubertas praecox. Die Sektion ergab in diesem Fall einen neurofibromatösen Tumor am Boden des 3. Ventrikels, während die Zirbeldrüse und die Hypophyse normal waren. Schmalz neigt zu der Ansicht, daß die genitale Frühreife auf eine mechanische Störung der Zwischenhirnfunktionen zurückzuführen sei. Es sind dies die einzigen mir in der Literatur bekanntgewordenen Fälle, die durch Sektionsbefund eindeutig geklärt werden konnten. Es wären noch die klinisch beobachteten Fälle, die mit Wahrscheinlichkeit einen Zirbeltumor vermuten lassen, zu erwähnen. Der Fall Stern, der eine entzündliche Genese aufwies, wurde bereits ausführlich wiedergegeben. Pellizi sah bei einem 2 Jahre alten Knaben mit Hydrocephalus und fraglichem Zirbeltumor die Genitalien wie bei einem Erwachsenen entwickelt. Es bestand Bart- und Schambehaarung, auch wurden Ejaculationen beobachtet. Ferner beobachtet er einen 5jährigen Knaben, der eine Größe von 127 cm aufwies, und in dessen Ejaculat er Spermien nachweisen konnte. In beiden Fällen wies das klinische Bild auf eine cerebrale Affektion hin. Baar beschreibt ein 5jähriges Mädchen, welches unter cerebralen Erscheinungen erkrankte, ihre Größe betrug 117 cm und das Gewicht 21,5 kg. Auch sonst war das Kind seinem Alter weit voraus. Es ist auffallend, daß bis heute erst 1 Fall von sexueller Frühreife bei Mädchen nach Zirbelerkrankungen einwandfrei beobachtet wurde (Askanacz-Brach). Die übrigen noch klinisch beobachteten Fälle (Niccolai, Obmann, Jess, Morse) sind fraglich, wenn auch oft cerebrale Störungen auf eine Schädigung der Zirbel hinwiesen.

Wir sehen also, daß die Fälle von genitaler Überentwicklung nach Zirbeldrüsenschädigung nicht sehr zahlreich sind. Um so interessanter sind die beiden folgenden, kurz nacheinander im Knappschaftskrankenhaus Steele (Leiter Prof. Parrisius) beobachteten Fälle von genitaler Frühreife.

Fall 1.

Es handelt sich um einen 7jährigen Jungen (geb. 4. II. 1922) mit folgender Anamnese:

Die Großeltern leben und sind gesund. Die Mutter des Patienten starb 1928 an einer Lungentuberkulose, ein Bruder der Mutter starb mit 20 Jahren angeblich an Gehirnschlag. Sonstige Familienanamnese o. B.

Die Angehörigen des Patienten können über frühere Erkrankungen des Knaben keine Angaben machen. Am 10. X. 1926, im Alter von nicht ganz 5 Jahren, wurde das Kind wegen Meningitisverdacht in die städtischen Krankenanstalten Essen eingeliefert. Es bestand bei der Aufnahme leichte Benommenheit, Anisocorie, träge Pupillenreaktion, starker Dermographismus, linksseitige Facialisparese und spastisch-paretische Haltung der linken Extremitäten. An den letzteren waren die Reflexe äußerst lebhaft. Babinski links positiv, Oppenheimsches Phänomen war nicht deutlich auszulösen. Die Lumbalpunktion ergab einen Anfangsdruck von 370 mm, der Enddruck betrug 100 mm, abgelassen wurden 4 ccm. Der Zellgehalt betrug 96/3, Nonne-Apelt war schwach positiv, Schlander negativ. Die Augenhintergrundsuntersuchung ergab keinen krankhaften Befund. Die linke Pupille war weiter als die rechte. WaR. negativ. Die Alttuberkulinreaktion Koch ergab 1:10000, 1:1000 negativ. Es wurde die Diagnose Encephalitis acuta gestellt. Der Junge wurde, nachdem die akuten Erscheinungen abgeklungen und in einen stationären Zustand übergegangen waren, aus dem Krankenhause entlassen. Bis zum Februar 1928 war das Kind zu Hause und wurde ärztlich nicht beobachtet. Die Angehörigen gaben an, daß das Kind seit seiner Entlassung aus dem Krankenhause an der linken Körperseite gelähmt sei und häufige Zuckungen an der linken Körperhälfte bekomme. Von April bis August 1928 war das Kind nochmals in Krankenhausbehandlung. Es fiel auf, daß der Junge ganz auffallend fett wurde. Am 25. III. 1929 wurde uns der Knabe zur Beobachtung überwiesen. Der Befund bei der Aufnahme war folgender:

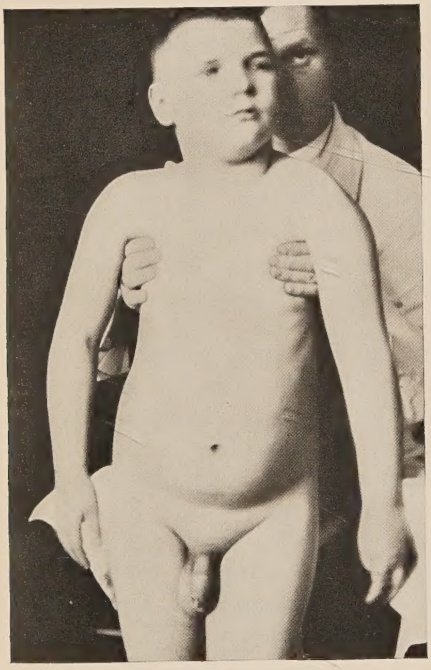

Abb. 1.

7jähriger Junge, bei dem eine sehr reiche Fettentwicklung im Bereich der Mammae und der Hüften auffällt (siehe Abb. 1). Der Junge ist 130 cm groß bei einem Nacktgewicht von 35,5 kg. Die Kopfhaare zeigen normale Fülle, Bartbehaarung ist nicht vorhanden. Der Kopf ist normal geformt und nirgends druck- oder klopfempfindlich; der Gesichtsausdruck zeigt keine Besonderheiten. Die Augenbewegungen sind frei, die Pupillen reagieren träge sowohl auf Licht wie auf Konvergenz. Die Augenhintergrundsuntersuchung ergibt keinen krankhaften Befund. Es besteht linksseitige Facialisparese. Herz und Lunge sind ohne Befund. Der Leib ist weich, etwas aufgetrieben, Leber und Milz sind nicht vergrößert. Es besteht eine Parese des linken Armes, der aktiv nur bis zu einem Winkel von 30 Grad gehoben werden kann. Passiv ist die Beweglichkeit des Armes völlig frei, doch wird hierbei spastischer Widerstand geleistet. Die linke Hand steht in leichter Krallenstellung, sie kann willkürlich nicht geöffnet und geschlossen werden. Das linke Bein kann nicht so gut bewegt werden wie das rechte. Der linke Fuß steht in Spitzfußstellung. Der äußere Fußrand ist leicht nach auswärts gehoben. Es besteht spastischer Widerstand beim Beugen und Strecken des linken Oberschenkels, während die Bewegungen im linken Unterschenkel frei sind. Der Patellarreflex

ist links stärker als rechts. Babinski links positiv. Die übrigen Reflexe sind normal auslösbar, es bestehen keine Sensibilitätsstörungen. Sekundäre Geschlechtsmerkmale und Genitale: Die Stimme ist leicht mutiert, die Mammae sind weit über die Norm entwickelt. Es besteht reicher Fettansatz in der Hüftgegend. Die Schamgegend zeigt deutliche Behaarung, Crines bis 2 cm lang. Die Penislänge beträgt im nicht erigierten Zustande 9 cm. Beide Testes sind taubeneigroß. Ein Samenabgang wurde nicht beobachtet, ferner keine Erektionen und keine Onanie. Sexuelle Annäherungsversuche im Verkehr mit der Umgebung wurden nicht festgestellt.

Die Röntgenaufnahme des Schädels ergab eine normale Sella turcica. Die Lungenaufnahme gab keinen krankhaften Befund, ebenso war an den Handwurzelknochen röntgenologisch kein abnormer Befund zu erheben.

Urin o. B., die Blutsenkung war nicht erhöht und betrug 1 mm im Mittel, die WaR. im Blut und Liquor war negativ. Lumbalpunktion: der Druck betrug 300 mm, der Liquor war klar und zeigte 6 Zellen im Kubikmillimeter, Pandy schwach positiv, Nonne-Phase 1 negativ, Takata-Ara negativ, Goldsol- und Mastixreaktion negativ. Der Blutzucker betrug 0,088 mg%, die Grundumsatzerhöhung betrug 23,1%.

Epikrise zum Fall 1.

Es handelt sich also um einen Fall von frühzeitiger Entwicklung der sekundären Geschlechtsmerkmale und der Genitalien neben einer Stoffwechselstörung im Sinne einer Adipositas, wobei aber ausdrücklich darauf hingewiesen sei, daß wir bei den klassischen Fällen dieser Art einen Hypogenitalis sehen, während hier ein Hypergenitalismus vorlag. Die Ursache dürfte nach der vorausgegangenen Encephalitis in entzündlichen und narbigen Prozessen zu suchen sein, deren genaue Lokalisation jedoch, da der Knabe noch lebt, nicht möglich ist. Nach den Ausführungen im ersten Teil meiner Arbeit kommt als Sitz der entzündlichen Erkrankung bzw. der Narben der basale Abschnitt des 3. Ventrikels, die Cysterna basalis, die Fissura transversa, die Hypophyse und endlich auch noch die Glandula pinealis in Frage. Die spastische Halbseitenlähmung weist außerdem auf derartige Prozesse im Verlauf der Pyramidenbahnen im Gehirn hin.

Fall 2.

In diesem Falle handelt es sich um einen $6^3/_4$jährigen Knaben, dessen Gehirn und Testes im pathologischen Institut in Steele (Leiter Dr. Husten) zur Untersuchung kamen.

Der Junge erkrankte im April 1929 an Kopfschmerzen und dauernder Müdigkeit. Der Vater gibt weiter an, daß die Sprache des Knaben immer langsamer und getragener geworden sei. Vor etwa 2 Monaten seien ihm und seiner Frau die abnorme Größe des Penis aufgefallen. Vor etwa 14 Tagen hätten sie dann das Wachstum von Schamhaaren bemerkt.

Krankengeschichte. Aufnahmetag: 9. VII. 1929; Sterbetag: 29. VIII. 1929; Geburtstag: 3. XII. 1922.

Anamnese: Eltern und Geschwister sind gesund. In der Nachbarschaft starb vor kurzem ein Mann an offener Lungentuberkulose.

Klagen: Seit $^1/_4$ Jahr Kopfschmerzen, starkes Schlafbedürfnis und auffallend langsame Sprache. Seit 14 Tagen habe der Knaben häufiger erbrochen.

Befund: Es handelt sich um einen $6^3/_4$jährigen Knaben in ausreichendem Ernährungszustand. Die Größe beträgt 1,29 m, das Gewicht 26 kg. Die Stimme ist leicht mutiert. Auffallend ist die langsame und getragene Sprache des Knaben. Er ermüdet leicht bei der Fragestellung. Die Intelligenz ist dem Alter entsprechend. Über Raum und Zeit ist er orien-

tiert. Die Genitalien sind groß, der Penis ist 8 cm lang. Die Schamgegend zeigt deutliche Behaarung. Beim Aufsetzen werden starke Schmerzen im Nacken geäußert. Beim Liegen wird der Kopf tief ins Kissen gedrückt. Die Beine sind angezogen. Kerning +. Die Pupillen reagieren träge. Die Patellarreflexe fehlen, Babinski positiv. Bauchdecken- und Achillesreflexe sind vorhanden. Es besteht beiderseits Fußklonus. Sensibilitätsstörungen sind nicht nachweisbar.

Lungen: Es bestehen keine Klopfschalldifferenzen. Die Atmung ist pueril.

Herz: Die Grenzen sind regelrecht, Töne rein, Aktion beschleunigt. Der Blutdruck beträgt 125—80. Der Puls ist stark gespannt und beschleunigt, 140 Schläge in der Minute.

Leib: Eingezogen, kein deutlicher Druckschmerz. Leber und Milz sind nicht vergrößert.

Urin: Frei von Eiweiß, Zucker und Urobilinogen. Sediment o. B.

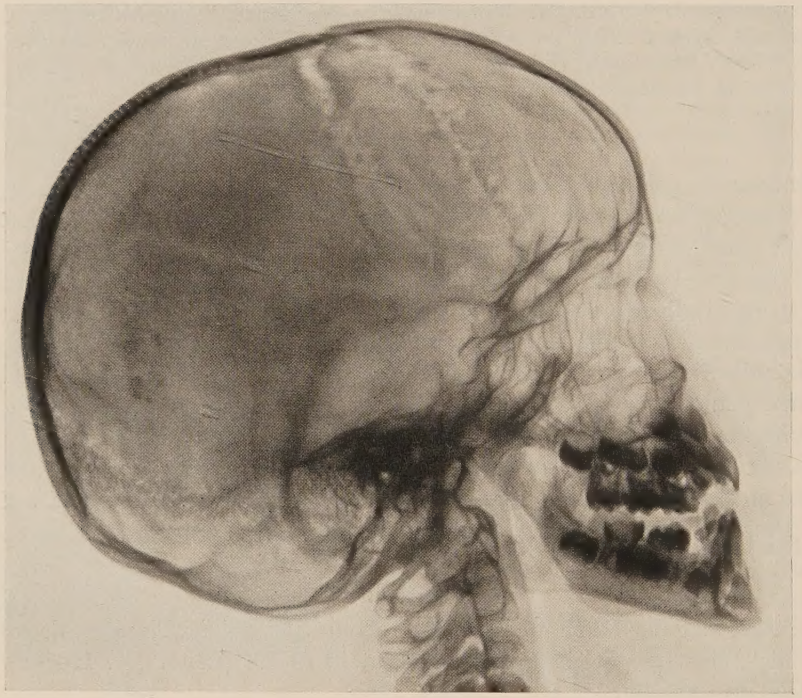

Abb. 2.

Lumbalpunktion: Druck über 300 mm. Abgelassen werden 40 ccm einer hellen klaren Flüssigkeit. Zellzählung: $2^2/_3$ Zelle in 1 ccm, Nonne Phase I schwach +, Pandy schwach +, Takata Ara negativ, Goldsol negativ, Mastixreaktion schwach +. WaR. im Liquor negativ.

Augenbefund: 10. VII. 1929: Beweglichkeit nach links und rechts unbehindert. Angeblich können die beiden Augen nicht nach hinten und wenig nach oben bewegt werden; an beiden Optici sind die Grenzen nicht zu erkennen, es besteht streifige Schwellung der Fasern, starke Füllung der Venen, keine wesentliche Provenienz. Unterschiede zwischen rechts und links sind nicht festzustellen.

13. VII. 1929: Allgemeinbefund unverändert. Der Puls ist gespannt und beträgt 150 Schläge in der Minute. Der Knabe äußert starke Kopfschmerzen. Lumbalpunktion: Druck über 300 mm. Nach Ablassen von 50 ccm fällt die Pulszahl von 150 auf 110. Die Liquorreaktionen sind unverändert.

15. VII. 1929: Es soll ein Encephalogramm angefertigt werden. Es werden durch Lumbalpunktion 100 ccm Liquor abgelassen und 80 ccm Luft eingeblasen. Die Röntgenaufnahme des Schädels ergibt, daß kaum Luft in die Ventrikel eingedrungen ist. Siehe Abb. 2.

17. VII. 1929: Das Genitale des Knaben wird photographiert (siehe Abb. 3). Wegen der vollständigen Ataxie muß der Knabe gehalten werden. Auffallend ist das starke Schamgefühl des Jungen. Er sträubt sich gegen das Bloßlegen seiner Genitalien.

24. VII. 1929: Die Patellarreflexe sind heute angedeutet, der Babinski ist beiderseits negativ. Die Pupillen reagieren träge. Puls 140, gespannt. Patient antwortet auf Fragen nach seinem Ergehen wie täglich: „Ich bin so müde, laß mich doch schlafen."

30. VII. 1929: Es fällt leichte Bart- und Achselhöhlenbehaarung auf. Der Penis ist leicht erigiert.

5. VIII. 1929: Lumbalpunktion. Der Druck beträgt über 300 mm. Abgelassen werden 40 ccm einer klaren, hellen Flüssigkeit.

9. VIII. 1929: Lumbalpunktion. Druck über 300 mm. Abgelassen werden 30 ccm, der Liquor ist klar. Der Junge klagt seit einigen Tagen über besonders starke Kopfschmerzen, die durch die Punktionen stets gemildert werden.

13. VIII. 1929: Der Puls ist wieder frequenter geworden, 150 Schläge in der Minute. Heute starke Kopfschmerzen.

14. VIII. 1929: Lumbalpunktion. Anfangsdruck über 300 mm, abgelassen wurden 30 ccm, die Farbe ist klar. Die Liquorreaktionen ergeben denselben Befund wie am 10. VII. 1929.

17. VIII. 1929: Lumbalpunktion. Druck über 300 mm, abgelassen werden 30 ccm. Die Müdigkeit wird immer stärker, ebenso die Kopfschmerzen.

23. VIII. 1929: Morgens und abends Erbrechen. Augenbefund: Die Pupillen sind sehr eng, beiderseits gleich rund, ohne Lichtreaktion. Die Augen stehen infolge der Benommenheit in Schlafstellung, also in Divergenz. Außerdem ist das linke Auge etwas nach unten abgelenkt (Parese des Musculus rectus super. ?). Untersuchung des Augenhintergrundes infolge der Benommenheit bei enger Pupille nicht möglich.

24. VIII. 1929: Lumbalpunktion. Druck über 300 mm, abgelassen werden 30 ccm. Die Farbe des Liquors ist *bernsteingelb*.

25. VIII. 1929: Erbrechen, ohne daß der Patient etwas davon merkt. Am 26. VIII. dreimaliges Erbrechen. Der Knabe ist benommen und völlig apathisch.



Abb. 3.

27. VIII. 1929: Photographie des Genitale (siehe Abb. 4). Es besteht deutliche Schambehaarung. Der Penis ist leicht erigiert. Die Bart -und Achselbehaarung ist inzwischen deutlich geworden. Am Spätnachmittag wird eine rechtsseitige Ventrikelpunktion vorgenommen zur Anlegung eines Encephalogrammes. Patient hat vor der Operation 0,7 ccm Pantopon subcutan bekommen. Er ist während der Operation völlig apathisch. Der Liquordruck beträgt ungefähr 180 mm, abgelassen werden 78 ccm. Eingeblasen werden ungefähr 60 ccm Luft. Anschließend Röntgenaufnahme des Schädels (siehe Abb. 5 und 6). Es besteht ein erheblicher Hydrocephalus internus. Irgendwelche Differenzen zwischen links und rechts sind nicht zu erkennen. Ein Tumor ist nicht sichtbar. Der gewonnene Ventrikelliquor zeigt eine höchstens andeutungsweise vorhandene Gelbfärbung, im Gegensatz zu dem am 24. VIII. durch Lumbalpunktion gewonnenen Liquor, der ausgesprochen xanthochrom war. Es muß

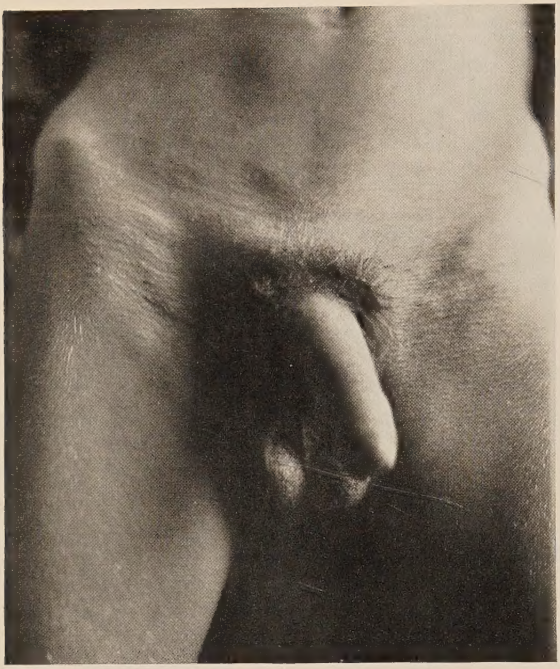

Abb. 4.

also eine Absperrung des Ventrikels vom Duralsack bestehen. Nach der Punktion liegt der Knabe benommen. Er reagiert weder auf Anruf noch auf Hautreiz.

27. VIII. 1929 morgens: Keine Aufhellung des Bewußtseins, der Junge sieht verfallen aus. Die Pupillen sind weit, zeigen keine Reaktion. Die Atmung zeigt Cheyne-Stokes-ähnlichen Charakter. Der Puls wird klein und sehr frequent. Auch auf Lobelin und Kardiazol keine Änderung.

28. VIII. 1929: Keine Aufhellung des Bewußtseins. Ausgesprochene Cheyne-Stokes-Atmung. Der Knabe macht einen verfallenen Eindruck.

29. VIII. 1929: Völlige Bewußtlosigkeit. Puls leicht unterdrückbar, 140 Schläge in der Minute. Gegen 9 Uhr Exitus letalis.

Die Leichenöffnung am 30. VIII. 1929, S.-N. Prosektur K.-K. Steele Nr. 235/29, durch

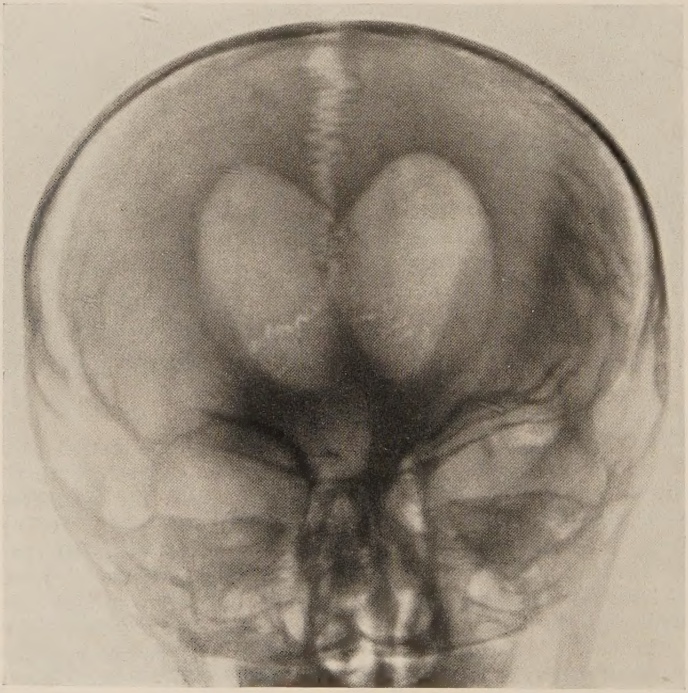

Abb. 5.

Dr. Husten hat folgendes ergeben (es war nur die Eröffnung der Schädelhöhle gestattet):

Leiche eines 129 cm langen Knaben in stark abgemagertem Zustande. Das Gesicht ist ziemlich scharf geschnitten. Die Nase springt stark vor. Die Ohren sind groß. Haare hellblond. Die Oberlippe ist mit dichtstehenden, dunkelblonden Flaumhaaren besetzt, die bis 6 mm lang sind, ebenso das Kinn. Achselhaare sind in ziemlicher Dichte vorhanden. Die einzelnen Haare sind dick, bis 1 cm lang. Brust und Bauch haben eine feine, lanugoartige Behaarung. Schamhügel und Hodensack sind besetzt mit dunkelblonden Haaren, die glatt und ziemlich dick sind. Sie stehen am Schamhügel recht dicht. Das Glied ist 8,5 cm lang. Die Vorhaut ist zurückgezogen. Die Eichel ist deutlich abgesetzt. In der Afterumgebung

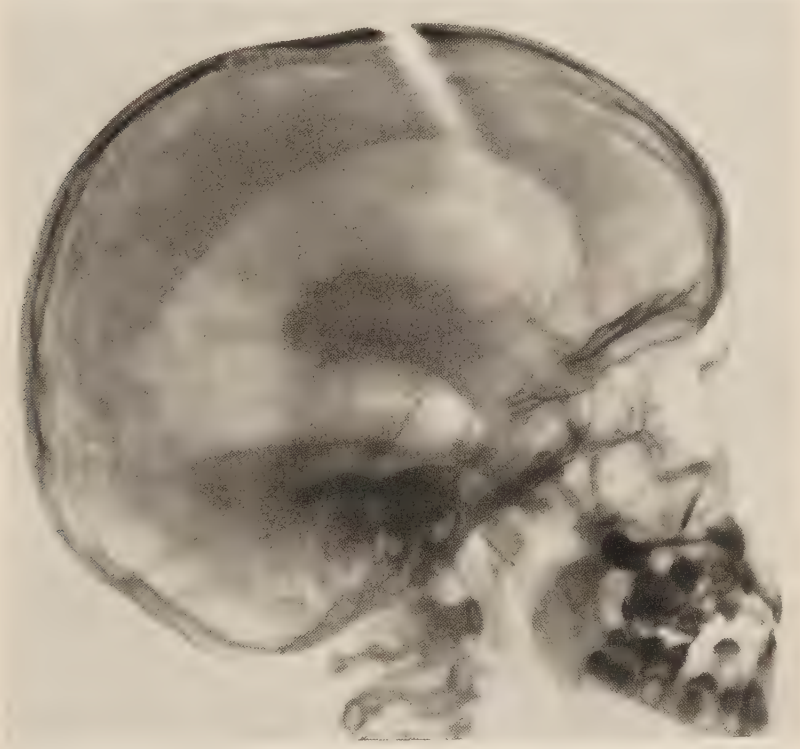

Abb. 6.

dicke lange Haare. Beine ziemlich stark behaart, in geringerem Maße die Unterarme. Die Brust erscheint breit. Der Bauch ist eingesunken. Hände lang und schmal.

Über dem rechten Scheitelbein findet sich eine Wundstelle der Kopfhaut, frisch, 1 cm lang. Diese Stelle liegt 5,5 cm nach rechts von der Mittellinie, 2 cm nach hinten von der Kranznaht. Am knöchernen Schädel findet sich entsprechend dieser Stelle eine runde, wie gestanzt aussehende Öffnung von 3 mm Durchmesser. Diese durchsetzt das Schädeldach.

Die *Hoden* fühlen sich an als haselnußgroße Körper. Es wird der linke Hoden herausgenommen. Er hat eine derbe Kapsel. Seine Maße sind: 22,5:17,5:14 mm. Der Nebenhoden ist gut ausgebildet. Der vom Nebenhoden befreite Hoden wiegt 3,9 g. Auf der Schnittfläche herrscht eine gelbe Farbe vor. Das Hodengewebe ist ziemlich fest.

Schädelsektion: Das Schädeldach ist etwas unsymmetrisch, dünn, leicht sägbar. Die innere Tafel ist rauh. Das Relief der Hirnwindungen prägt sich an der Innenfläche des Schädels deutlich aus, besonders in der Gegend des linken Scheitelbeins. Die größten Innenmaße des Schädels betragen 167:140 mm.

Die harte Hirnhaut ist stark gespannt. Im Längsblutleiter findet sich eine Spur flüssigen Blutes. Die harte Hirnhaut ist ein wenig durchscheinend. Ihre Innenfläche ist spiegelnd. Die weichen Häute an der Wölbung sind zart. Hirnwindungen an der Wölbung stark abgeplattet. Hirnflüssigkeit fließt nicht ab. Die Gehirnbasis bietet nichts Besonderes, außer Abplattung der Windungen. Gefäße zartwandig. Der Boden der 3. Hirnkammer ist blasenförmig vorgewölbt. Die Kleinhirnmandeln sind mäßig deutlich gegen die Umgebung abgesetzt.

An der Schädelbasis fällt die starke Anrauhung der inneren Tafel auf, sowie das betonte Negativ des Hirnwindungsreliefs. Die Sinus enthalten flüssiges Blut. Das Tentorium sellae erscheint ein wenig eingedrückt. Die Hypophyse ist von oben her ein wenig abgeflacht, sonst aber ohne auffallenden Befund.

Das Gehirn wird nach Auffüllung der Hirnkammern mit Formalinlösung zum Ersatz entnommenen klaren Liquors in 20proz. Formalinlösung fixiert.

Abb. 7.

Am 15. IX. 1929 wird das Gehirn nach Härtung durch einen medialen Schnitt gespalten. Die Seitenkammern und die 4. Hirnkammer sind sehr stark erweitert. Es haben die Kammern zusammen ein Fassungsvermögen von 160 ccm Wasser. Die Vierhügelplatte und die Gegend der Zirbel sind eingenommen von einer Blutmasse mit grauen Streifen, die 48 mm lang und 22 mm hoch ist. Es verdrängt diese Masse in Form eines wohl abgegrenzten Klumpens das Splenium corporis callosi nach oben. Die Vierhügelgegend ist völlig von der Blutmasse durchsetzt und ersetzt. Das Velum medulare anterius und die Lingula sind völlig in der Blutmasse aufgegangen. Der vordere Anteil des Kleinhirns ist nach oben und hinten gedrängt. Der Aqueaductus Sylvii ist als solcher nicht mehr vorhanden. Immerhin läßt sich eine Sonde unter der Blutungsmasse entsprechend dem genannten Kanal vom 3. bis zum 4. Ventrikel durchschieben. Die Blutungsmasse wirkt sich noch ein wenig in den vorderen Abschnitt der 4. Hirnkammer vor. Nach vorn reicht der Blutklumpen bis zu einer Gegend, die der Massa intamedia entsprechen dürfte. Die Gefäßplatte liegt oberhalb der Geschwulst und ist gut erhalten.

Die Sehhügel sind durch die Blutmasse auseinandergedrängt. Auf einem Schnitt durch die rechte Halbkugel, parallel dem medialen Schnitt, 18 mm nach rechts, trifft man noch auf eine Blutungsmasse, die einen fingerkuppenartigen Fortsatz in den Sehhügel einsenkt. Es

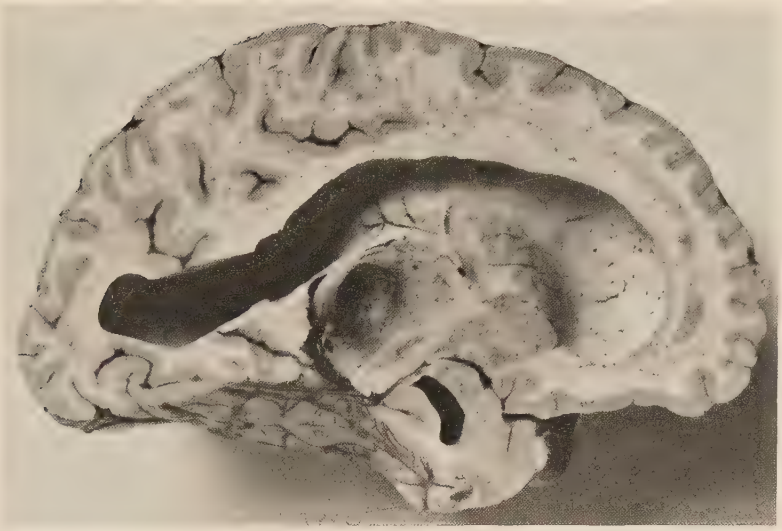

Abb. 8.

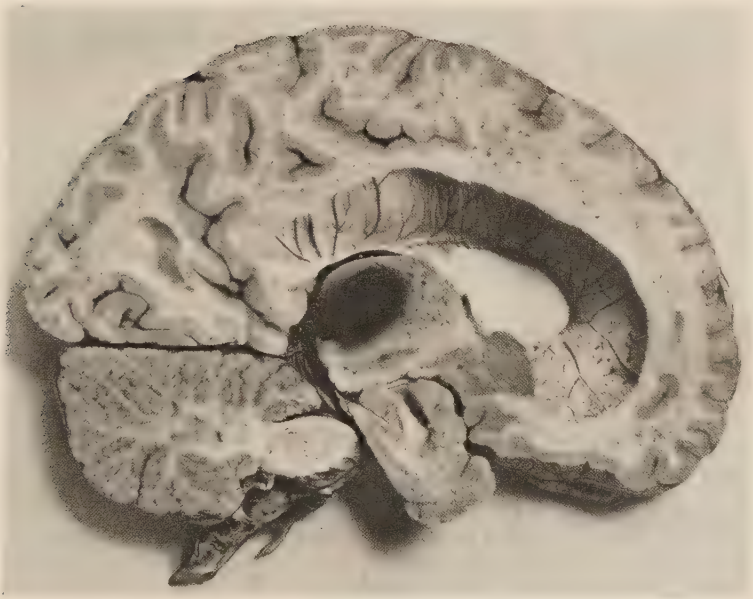

Abb. 9.

ist dieser Fortsatz der Blutmasse von einer bräunlichen Schale umgeben, glatt begrenzt. Sie fällt aus dem Lager im Sehhügel heraus.

Ein entsprechender Schnitt, 18 mm links der Mittellinie, zeigt analoge Verhältnisse.

Man kann danach sagen, daß die geschwulstartige Blutungsmasse sich beiderseits 2—2,5 cm nach seitwärts der Mittellinie erstreckt und daß die Gesamtbreite der Geschwulst zwischen 4,5 und 5 cm liegen muß.

Die beigegebenen Photogramme unterrichten besser als die Beschreibung über Topographie und Ventrikelerweiterung. Abb. 7, 8 und 9.

Das Septum pellucidum ist ein wenig nach links verzogen und sehr stark ausgeweitet. Die 4. Hirnkammer ist eng.

Auf Schnitten durch die Blutungsmassen, 8—10 mm von der Mittellinie entfernt, sieht man beiderseits eine ovale, rote Masse mit den Maßen 3,3:2,1 cm in die Vierhügelgegend und die Sehhügelgegend eingelagert.

Mikroskopisch sieht man auf Schnitten durch die Zirbel- und Vierhügelgegend massenhaft Blut und Fibrin, Leukocytenanhäufungen sowie größere und kleinere Gefäße vom Charakter von Venen. Es fallen schließlich in einzelnen der Schnitte Gruppen von Zellen auf, die dicht nebeneinander gelagert, sich einander abplattend, recht groß sind. Die Zellen sehen recht ungleichmäßig aus. Sie haben teils mehr ovale Kerne, teils geradezu monströse, zackige oder eckige Kernformen bei recht verschiedener Kerngröße und bei bald sehr recht starkem, bald recht geringem Cromatingehalt der Kerne. Weite Gefäße scheinen, wenn man sich aus den einzelnen erhaltenen Fetzchen ein Urteil bilden darf, recht zahlreich zu sein.

Hoden: Man sieht dichtgelagerte Hodenkanälchen mit Spermatogonien. Spermatozonen werden nicht gesehen. Die Spermatogonien haben feintropfigen Fettgehalt. Es finden sich reichlich Kernteilungsfiguren in diesen Kernteilungszellen. Die Zwischenzellen sind reichlich vorhanden. Sie liegen dicht und sind mit Fettsubstanzen durchsetzt wie überstäubt.

Wir nahmen Gelegenheit, die Fotogramme des Falles und die mikroskopischen Präparate Herrn Professor Berblinger vorzulegen. Nach seinem Urteil möchten wir den durchbluteten Zirbeltumor auffassen als ein *atypisches Chorion-Epitheliom*, welch letzteres wiederum Ausdruck eines einseitig entwickelten Teratoms wäre.

Die *Entwicklung des Hodens* entspricht nach den Erfahrungen von Herrn Professor Berblinger etwa dem *10. Lebensjahre.*

Epikrise zum Fall 2.

Das Krankheitsbild als solches läßt sich nach der Krankengeschichte in 2 Symptomenkomplexe gliedern. Der hervorstechendste Symptomkomplex ist der des fortschreitenden Hirndrucks: Kopfschmerzen, Müdigkeit, beschleunigter Druckpuls, der nach Lumbalpunktionen abfällt, der stark erhöhte Liquordruck und in den letzten 14 Tagen tägliches Erbrechen. Der Reflexbefund schwankte und ließ keine eindeutige Lokalisation des Krankheitsherdes zu. Die Patellarreflexe fehlten stets, einmal waren sie auslösbar; Babinski war bald positiv, bald negativ. Außerordentlich wertvoll für die diagnostische Beurteilung waren die Encephalogramme (s. Abb. 2, 5 und 6). Während nach Einblasen von Luft in den Lumbalkanal sozusagen gar keine Luft in die Ventrikel eingedrungen ist (Abb. 2), ist durch direkte Einführung von Luft in die Ventrikel nach Ventrikelpunktion ein erheblicher Hydrocephalus internus sichtbar (Abb. 5 und 6). Das weist auf eine Versperrung des Duralsackes vom Ventrikelsystem hin. Den völligen Verschluß des Duralsackes vom Ventrikelsystem beweist auch die unterschiedliche Beschaffenheit des Liquores.

Der am 24. VIII. durch Lumbalpunktion gewonnene Liquor war ausgesprochen xanthochrom, während der 3 Tage später durch Ventrikelpunktion gewonnene Liquor höchstens eine ganz leichte, nur andeutungsweise vorhandene Gelbfärbung zeigte. Wenn uns auch nach dem ganzen klinischen Befunde die Diagnose eines Gehirntumors gesichert erschien, so ermöglichte er uns doch nicht eine genaue Lokalisation. Erst der 2. Symptomenkomplex gestattete uns, schon intra vitam den Sitz der Geschwulst zu bestimmen: die vorzeitige körperliche und sexuelle Frühreife. Schon den Eltern war vor der Einlieferung in unser Kran-

kenhaus das abnorme Wachstum der Genitalien aufgefallen. Während unserer klinischen Beobachtung vollzog sich eine geradezu überstürzte Entwicklung der Genitalien (s. Abb. 3—4). Hierdurch kamen wir zu der Auffassung, daß ein Tumor im Gebiet der Glandula pinealis vorhanden sei. Die Gehirnsektion bestätigte unsere Auffassung.

Das Gemeinsame der beiden Fälle ist die vorzeitige Entwicklung des Genitale auf dem Boden cerebraler Erkrankungen; und doch besteht ein Unterschied: Im Fall 1 handelt es sich lediglich um eine, sagen wir anatomische Frühentwicklung der Genitalien. Im zweiten Falle trat auch eine frühzeitige psychische Umwandlung im Sinne erhöhten Schamgefühls und Erektionen ein. Den ersten Fall möchten wir lediglich Hypergenitalismus nennen, den zweiten Pubertas praecox.

Auch in der Literatur wird zwischen beiden Möglichkeiten unterschieden, ohne daß irgendwelche Überlegungen darüber angestellt worden sind, ob die beiden Zustände auch ein verschiedenes anatomisches Substrat haben. Es wäre ja denkbar, daß beim Sitz der Erkrankung in der Epiphyse auch eine psychische Frühreife eintritt, während die lediglich anatomische Frühentwicklung, z. B. auch durch Prozesse am Boden des dritten Ventrikels oder an der Hypophyse ausgelöst sein könnten. Siehe z. B. den Fall von Schmalz (s. o.).

Da uns bisher die anatomische Klärung des ersten Falles fehlt, bleibt diese Hypothese eine Idee, die erst nach weiterer Erfahrung diskutiert werden kann.

Literaturverzeichnis.

Handbuch der speziellen pathologischen Anatomie und Histologie **8**. — Ambrozic u. Baar, Ein Fall von Makrogenitosomia praecox und Nebennierentumoren bei einem 3jährigen Mädchen. Z. Kinderheilk. **27/28** (1921). — Askanazy, Die Zirbel und ihre Tumoren in ihrem funktionellen Einfluß. Frankf. Z. Path. **24** (1920). — Askanazy u. Brack, Sexuelle Frühreife bei einer Idiotin mit Hypoplasie der Zirbel. Virchows Arch. **234** (1921). — Baar, H., Makrogenitosomia praecox und Zirbeltumor. Z. Kinderheilk. **27/28** (1921). — Black u. Hulles, Über die Beziehungen der Zirbeldrüse zum Genitale. Wien. klin. Wschr. **1912**. — Boehm, Zirbeldrüsenteratom und genitale Frühreife. Frankf. Z. Path. **22** (1919). — Fein, Ein Fall von kindlichem Riesenwuchs mit vorzeitiger Geschlechtsreife. Münch. med. Wschr. **1923**. — Meyer, Teratom der Zirbeldrüse mit Frühreife. Allg. Z. Psychiatr. **74**, 521. — Neurath, Geschlechtsreife und Körperwachstum. Z. Kinderheilk. **19** (1919). — Obmann, Über vorzeitige Geschlechtsentwicklung. Dtsch. med. Wschr. **1919**. — Schmalz, Ein Fall von Hirntumor mit Pubertas praecox. Beitr. path. Anat. **1924**. — Stern, Über Pubertas praecox bei epidemischer Encephalitis. Med. Klin. **1922**. — Berblinger, Physiologie und Pathologie der Zirbel. Erg. Med. **14**, H. 1—2 (1929). — Askanazy, M., u. W. Brack, Sexuelle Frühreife bei einer Idiotin mit Hypoplasie der Zirbel. Virchows Arch. **234**, H. 1, 1. — Weigeldt, Pubertas praecox. Münch. med. Wschr. **1921**. — Hückel, R., Sarkom der Zirbeldrüse. Virchows Arch. **269**. — Zondek, H., Krankheiten der endokrinen Drüsen.

Monographien aus dem Gesamtgebiet der Physiologie der Pflanzen und der Tiere

Herausgegeben von M. Gildemeister-Leipzig, R. Goldschmidt-Berlin, C. Neuberg-Berlin, J. Parnas-Lemberg, W. Ruhland-Leipzig

Band V:

Anatomie und Physiologie der Capillaren.

Von **August Krogh,** Professor der Zoophysiologie an der Universität Kopenhagen. Zweite Auflage. Ins Deutsche übertragen von Dr. Wilhelm Feldberg, Vol.-Assistent am Physiologischen Institut der Universität Berlin. Mit 97 Abbildungen. IX, 353 Seiten. 1929. RM 26.—; gebunden RM 27.40

Inhaltsübersicht: I. Einleitung. — Die Blutströmung in den mikroskopisch kleinen Gefäßen. — II. Die Verteilung und Zahl der Capillaren in einzelnen Organen. — III. Die unabhängige Contractilität der Capillaren. — IV. Der Bau der Capillarwand. — V. Die Innervation der Capillaren. — VI. und VII. Vasomotorische Reflexe. — VIII. und IX. Die Capillarreaktionen auf direkte Reizung. — X. Indirekte Capillarreaktionen. — XI. Komplexe Capillarreaktionen und ihre Bedeutung. — XII. Der Stoffaustausch durch die Capillarwand. — XIII. Der Wasseraustausch zwischen dem Blut und den Gewebsspalten. — XIV. Die Veränderungen in der Capillardurchlässigkeit und ihr Mechanismus. — XV. Anwendung der Capillarphysiologie auf einige komplexe Vorgänge in Gesundheit und Krankheit. — Anhang: Über die Methoden für das Studium der Capillaranatomie und -physiologie. — Literaturverzeichnis. — Sachverzeichnis.

Band XVI:

Das Permeabilitätsproblem.

Seine physiologische und allgemeinpathologische Bedeutung. Von Dr. phil. et med. **Ernst Gellhorn,** a. o. Professor der Physiologie an der Universität Halle a. S. Mit 42 Abbildungen. X, 441 Seiten. 1929. RM 34.—; gebunden RM 35.40

Aus den Besprechungen: Die gesamte Literatur über das engere Permeabilitätsproblem bis 1928 ist in diesem Buch durch Gellhorn sichtend zusammengefaßt worden. Im allgemeinen Teil werden die Methoden der Permeabilitätsprüfung nach ihrem Wesen geordnet und ihre Leistungsfähigkeit kritisch besprochen. Die so wichtigen Modellversuche mit leblosen Membranen werden angeführt und dann die Durchlässigkeit pflanzlicher und tierischer Zellen unter Berücksichtigung experimenteller Permeabilitätsänderungen erörtert. Im speziellen Teil wird gezeigt, daß auch die Organphysiologie und -pathologie aus der Anwendung der im allgemeinen Teil entwickelten Gesichtspunkte und Tatsachen Nutzen ziehen kann. Dies gilt besonders von der Wirksamkeit der Inkrete und des autonomen Nervensystems. Die Ergebnisse werden in einer Erörterung über die Plasmahaut und in den Theorien über die Permeabilität zusammengefaßt. Trotz der großen Menge verwerteter Arbeiten hat Gellhorns Buch nirgends den Charakter eines Referates. Mit klar ordnender Kritik wird eine Summe widerspruchsvoller Ergebnisse ausgewertet, und es wird so für die Methodik wie für die Hauptfragen des Problems eine feste Basis der Bearbeitung gewonnen. Diese fruchtbare wegweisende Bearbeitung der bisherigen Ergebnisse und der umfassende Literaturnachweis werden von jedem, der über Permeabilität arbeitet, dankbar begrüßt werden ...

„Deutsches Archiv für klinische Medizin."

Band XXI:

Selbststerilität und Kreuzungssterilität im Pflanzenreich und Tierreich.

Von Dr. **Friedrich Brieger,** Privatdozent an der Universität Berlin. Mit 118 Abbildungen. XI, 395 Seiten. 1930. RM 32.—; gebunden RM 33.80

Aus der großen Zahl verschiedenartiger Sterilitätserscheinungen sind in der vorliegenden Monographie diejenigen herausgegriffen und zusammenfassend dargestellt worden, die dadurch charakterisiert sind, daß an sich voll funktionsfähige Geschlechtszellen nur in bestimmten Verbindungen, Selbstungen sowohl als Kreuzungen, an der Durchführung ihrer Funktion gehindert werden. Die Bedeutung dieser Art von Sterilität, die als Parasterilität bezeichnet wird, für das Gesamtgebiet der Biologie liegt darin, daß sie uns einen wesentlichen Einblick in die Entwicklungsphysiologie des Befruchtungsvorganges im weitesten Sinne eröffnet. Der Verfasser hat sich bemüht, die ausgedehnte botanische und zoologische Spezialliteratur möglichst vollständig heranzuziehen, soweit sie bis zum Herbst 1929 erschienen war. Darüber hinaus war es nur möglich, einige wenige seitdem erschienene Arbeiten zu berücksichtigen. Bei der Besprechung der Parasterilität der höheren Pflanzen wurden auch eigene, noch nicht veröffentlichte Versuchsergebnisse verwertet.

VERLAG VON JULIUS SPRINGER IN BERLIN

Pathologische Anatomie und Histologie der weiblichen Geschlechtsorgane

(„Handbuch der speziellen pathologischen Anatomie und Histologie", herausgegeben von F. Henke-Breslau und O. Lubarsch-Berlin, 7. Bd.)

Erster Teil:

Uterus und Tuben

Mit 447 zum großen Teil farbigen Abbildungen. X, 931 Seiten. 1930

RM 195.—; gebunden RM 199.—

Inhaltsverzeichnis:

1. Die pathologische Anatomie der Gebärmutter. Von Professor Dr. Robert Meyer-Berlin. A. Einleitung. Kurzer Überblick über die normale Anatomie und Histologie. Die Gefäße des Uterus. Rückbildung im Alter. — B. Pathologische Anatomie. I. Gröbere Mißbildungen und Entwicklungsfehler. II. Gewebliche Entwicklungsanomalien. III. Anomalie der Haltung und der Lage des Uterus. IV. Anomalien der Uteruslichtungen. V. Verletzungen und Zerreißungen des Uterus. VI. Fremdkörper im Uterus und Echinokokkus. VII. Der mensuelle Zyklus und die Menstruation. VIII. Kreislaufstörungen. IX. Hypertrophie, glanduläre Hyperplasie des Endometrium. X. Hypertrophia uteri. Myohyperplasie corporis, Myosis. (Metropathia chronica.) XI. Regressive Prozesse. Atrophie. XII. Entzündung der Gebärmutter. XIII. Erosion und Ulzeration der Portio vaginalis uteri. XIV. „Psoriasis", „Ichthyosis" (Zeller), „Leukoplakia uteri", „Epidermisierung", „Cholesteatom" der Schleimhaut, „Epithelmetaplasien", „Plattenepithelknötchen" in der hyperplastischen Korpusschleimhaut. XV. Tuberkulöse Metritis (Endometritis und Myometritis). XVI. Syphilis uteri. XVII. Aktinomykose des Uterus. XVIII. Schleimhautpolypen. XIX. Myom. Leiomyoma uteri. XX. Adeomyosis, Adenofibrosis. XXI. Uteruszysten, epithelhaltige Myome, Adenomyome und Zystomyome. XXII. Fibrome der Uteruswand. XXIII. Sarkome. XXIV. Malignes Endotheliom und Angiosarkom. XXV. Mischgeschwülste des Uterus. XXVI. Epitheliale Tumoren. XXVII. Carcinoma uteri. XXVIII. Teratome des Uterus. — **2. Mola hydatiformis (Blasenmole) und Chorionepithelioma malignum uteri.** Von Professor Dr. Robert Meyer-Berlin. Einleitung und normale Plazentation. Schwangerschaftsveränderungen der Gebärmutter. Plazentation, Plazenta, Veränderungen der Gebärmutter im Puerperium. Funktion der Plazenta. Blasenmole, Mola hydatiformis. Chorionepithelioma malignum uteri. — **3. Tube.** Von Professor Dr. Oskar Frankl-Wien. I. Entwicklungsanomalien. II. Zirkulationsstörungen, Form- und Lageanomalien. III. Entzündung. IV. Tuberkulose. V. Syphilis. VI. Aktinomykose. VII. Tubargravidität. VIII. Zysten und gutartige Tumoren. IX. Maligne Tumoren. X. Parasiten. — Schrifttum. — Namenverzeichnis. — Sachverzeichnis.

Zweiter Teil (in Vorbereitung):

Inhaltsübersicht:

Plazenta. Von Dr. K. Kaufmann-Berlin. — Brustdrüse. Von Professor Dr. A. Schultz-Kiel und Privatdozent Dr. O. Schultz-Brauns-Bonn. — Die Krankheiten der Uterusbänder einschl. Beckenbindegewebe. Von Privatdozent Dr. H. O. Neumann-Marburg. — Vagina und Vulva. Von Professor Dr. R. Meyer-Berlin. — Ovarien. Von Professor Dr. J. Miller-Barmen.

Jeder Band ist einzeln käuflich, jedoch verpflichtet die Abnahme eines Teiles eines Bandes zum Kauf des ganzen Bandes.

VERLAG VON JULIUS SPRINGER IN BERLIN

Druck der Spamerschen Buchdruckerei in Leipzig. — Printed in Germany.